

骨吸収抑制薬関連顎骨壊死の病態と管理： 顎骨壊死検討委員会ポジションペーパー 2016

顎骨壊死検討委員会：

米田俊之^{1,a}、萩野 浩^{1,b}、杉本利嗣^{1,c}、太田博明^{2,d}、高橋俊二^{1,e}、宗圓 聡^{2,f}
田口 明^{3,g}、永田俊彦^{4,i}、浦出雅裕^{5,j}、柴原孝彦^{5,k}、豊澤 悟^{6,h} (執筆順)

- 1 日本骨代謝学会
- 2 日本骨粗鬆症学会
- 3 日本歯科放射線学会
- 4 日本歯周病学会
- 5 日本口腔外科学会
- 6 日本臨床口腔病理学会

- a インディアナ大学医学部血液腫瘍内科学部門
- b 鳥取大学医学部保健学科
- c 島根大学医学部内科学講座内科学第一
- d 国際医療福祉大学臨床医学研究センター
- e がん研有明病院化学療法部、総合腫瘍科
- f 近畿大学医学部奈良病院整形外科・リウマチ科
- g 松本歯科大学大学院歯学独立研究科硬組織疾患制御再建学講座臨床病態評価学
- h 大阪大学大学院歯学研究科口腔病理学教室
- i 徳島大学大学院医歯薬学研究部歯周歯内治療学分野
- j 兵庫医科大学歯科口腔外科学講座
- k 東京歯科大学口腔顎顔面外科学講座

著者のCOI (Conflicts of interest) 開示：

米田俊之：指導料（第一三共）、太田博明：講演料（ファイザー）、原稿料（メディカルレビュー社）、杉本利嗣：講演料・指導料（旭化成ファーマ、ファイザー）、研究費・奨学寄附金（アステラス製薬、エーザイ、小野薬品工業、第一三共、中外製薬、日本イーライリリー）、宗圓 聡：講演料（旭化成ファーマ、アステラス製薬、エーザイ、MSD、小野薬品工業、第一三共、武田薬品工業、中外製薬、帝人ファーマ）、奨学寄附金（エーザイ、第一三共、武田薬品工業）、高橋俊二：講演料（エーザイ、第一三共）、研究費（アストラゼネカ、第一三共、中外製薬、ノバルティスファーマ、バイエル、パレクセル・インターナショナル）、田口 明：講演料（旭化成ファーマ、MSD、小野薬品工業、第一三共、武田薬品工業、中外製薬、帝人ファーマ）、指導料（旭化成ファーマ）、萩野 浩：講演料（旭化成ファーマ、EA ファーマ、MSD、第一三共、大正富山医薬品、武田薬品工業、中外製薬、ファイザー）、奨学寄附金（中外製薬）、浦出雅裕、柴原孝彦、豊澤 悟、永田俊彦：無し

I. ポジションペーパーの背景と目的

ビスホスホネート (BP) は破骨細胞を抑制することにより骨吸収を阻害する薬剤で、骨転移を有するがん患者および骨粗鬆症患者の治療に広く用いられている。2003年にBP治療を受けているがん患者、あるいは骨粗鬆症患者に、頻度は非常に低い、難治性の顎骨壊死 (BP-Related Osteonecrosis of the Jaw, BRONJ) が発生することが初めて報告され、すでに10年以上が経過した¹⁾。当初はBP処方医と歯科医/口腔外科医の間でBRONJの病態に対する理解が十分ではなく、またBRONJの発症メカニズム、リスク因子、ならびに適切な対応や治療法も不明であったことなどから臨床現場において様々な混乱を生んだ。しかし、10年以上にわたる多くの症例の蓄積とその検討、解析により、徐々にBRONJの病態に対する理解が深まり、骨隆起部での自然発症などの例外を除いて口腔管理を入念に行えば、あるいは歯周組織や根尖の病変を除いておけばBRONJ発生を予防できることが明らかとなりつつある²⁴⁾。

このような状況の中で骨粗鬆症やがんの骨転移による骨病変の新たな治療薬としてデノスマブが用いられるようになった。デノスマブはRANKL (Receptor Activator of NFκB Ligand) に対するヒト型IgG2モノクローナル抗体製剤で、BPと同じように破骨細胞による骨吸収を抑制するが、半減期が1カ月前後と短く、BPのように骨に沈着、残留せず、破骨細胞にアポトーシスを誘導しないなどの違いがあることから⁵⁾、投与患者にONJは発生しないと期待された。しかしながら、その予想に反してデノスマブ治療を受けている患者にもBRONJと同様のONJ (DRONJ, denosumab-related ONJ) がほぼ同じ頻度で発生することが判明した⁶⁾。

このように作用メカニズムは異なるが、いずれも破骨細胞による骨吸収を治療ターゲットとするBPとデノスマブとが臨床的に酷似するONJ発生に関与することから、両者を包括したARONJ (Anti-resorptive agents-related ONJ)⁷⁾ という名称が使われるようになってきている。さらになん治療において抗がん薬としばしば併用される血管新生阻害薬、あるいは分子標的治療薬、特にチロシンキナーゼ阻害薬などの投与を受けている症例ではBRONJ、あるいはDRONJ発生率が増加することから、世界的なコンセンサスははいまだ得られてはいないが、米国口腔顎顔面外科学会 (AAOMS) は薬剤関連顎骨壊死 (MRONJ, Medication-related ONJ) という名称を提唱している⁸⁾。日本骨代謝学会はONJ国際タスクフォース²⁾の一員であることから、本ポジションペーパーではONJ国際タスクフォースが提唱するARONJの名称を用いる。

本ポジションペーパー改訂版は、2012年10月発行のBRONJに関するポジションペーパー部分改訂版発行から3年以上が経過したこと、その間にデノスマブ投与患者にもDRONJが発生すること、それと並行してARONJの病態に関する報告や治療経験がさらに蓄積したこと、そしてONJ動物モデルを用いた実験的知見が集積し始めたことなど様々な状況の変化に対応するために、日本骨代謝学会、日本骨粗鬆症学会、日本歯周病学会、日本歯科放射線学会、日本口腔外科学会および日本臨床口腔病理学会の6つの学会の共同のもとに、骨研究を専門とする内科医、整形外科医、リウマチ医、産婦人科医、腫瘍内科医、口腔外科医、歯周病医、歯科放射線科医、口腔病理医、腫瘍生物学者から構成される顎骨壊死検討委員会が、ARONJに関する正確、かつ最新の科学的情報を提供し、その予防策や対応策について統一的理解を提言することを目的として作成された。

II. 骨吸収抑制薬関連顎骨壊死 (ARONJ)

1. 顎骨の特殊性

ARONJが顎骨にのみ発生する理由として、顎骨には長管骨や頭蓋骨など他の骨には見られない解剖学および細菌学的特徴がある。

1) 顎骨には上皮を貫通して歯が植立しているため口腔内の感染源は上皮と歯の間隙、あるいは根管を經由して顎

骨に直接到達する。

- 2) 顎骨を被覆する口腔粘膜は薄いため咀嚼などの日常活動により傷害を受けやすく、粘膜傷害による感染はその直下の顎骨に容易に波及する。
- 3) 口腔内には感染源として、歯垢中に 800 種類以上、 $10^{11} \sim 10^{12}$ 個/cm³ の常在細菌が存在する。
- 4) う蝕、歯髄炎、根尖病巣、歯周病を介して顎骨に炎症が波及しやすい。
- 5) 抜歯などの侵襲的歯科治療により顎骨は直接口腔内に露出し感染を受けやすい。

このように顎骨は身体の他の部位の骨と比べるときわめて感染しやすい環境下であり、その環境が ARONJ 発生に深く関与していると考えられる⁹⁾。

2. ARONJ の診断

従来の診断基準に加えて、AAOMS が 2014 年に提唱した新たな診断基準を追加し、以下の 3 項目を満たした場合に ARONJ と診断する。

- 1) BP またはデノスマブによる治療歴がある。
- 2) 顎骨への放射線照射歴がない。また骨病変が顎骨へのがん転移ではないことが確認できる。
- 3) 医療従事者が指摘してから 8 週間以上持続して、口腔・顎・顔面領域に骨露出を認める、または口腔内、あるいは口腔外の瘻孔から触知出来る骨を 8 週間以上認める⁸⁾。ただしステージ 0 に対してはこの基準は適用されない。

3. ARONJ の発生頻度

発生頻度に関しては報告により様々であるが、ここでは ONJ 国際タスクフォースの見解に準じる²⁾。

1) 骨粗鬆症患者

① BP 治療患者

経口投与では患者 10 万人年当たり発生率は 1.04~69 人、静注投与では患者 10 万人年当たり発生率は 0~90 人とされている。また、経口、静注を問わず窒素含有 BP 治療を受けている骨粗鬆症患者における ONJ 発生率は 0.001~0.01% であり、一般人口集団に見られる ONJ 発生頻度 0.001% とほぼ同様か、ごくわずかに高いと推定されている。

② デノスマブ治療患者

患者 10 万人年当たり発生率は 0~30.2 人とされている。

2) がん患者

ONJ 発生率は骨粗鬆症患者よりも高い。ゾレドロン酸、またはデノスマブを月 1 回投与した場合の ONJ 発生率が前向き研究によりがん患者で検討されている。乳がん、前立腺がん、その他の固形がんおよび多発性骨髄腫を有する 5,723 名のがん患者について検討した結果、52 名 (1.8%) のデノスマブ治療患者、37 名 (1.3%) のゾレドロン酸治療患者、計 89 名のがん患者に ONJ 発生が報告されている^{6,10)}。

3) わが国における ARONJ 発生

① BRONJ

日本口腔外科学会が実施した BRONJ 発生に関する 2006~2008 年の全国調査では 263 例¹¹⁾、2011~2013 年の調査では 4,797 例の BRONJ が報告されている¹²⁾。また、2006~2008 年の調査では 4 割、2011~2013

年の調査では半数の BRONJ が BP 内服薬投与のみにより発生したことが示されており^{11,12)}、BP 注射薬投与での発生頻度が高いとする国外からの報告とは異なっている。なお BRONJ 発生頻度に関しては BP の投与症例総数が不明なため算定できなかった。

② DRONJ

製薬会社からの報告によると、がん患者に対するデノスマブ投与では 2012 年 4 月 17 日使用開始から 2015 年 7 月 31 日の間に 120 例の DRONJ が発生し、そのうち 58 例はデノスマブ投与の前に BP 投与歴があったと報告されている。

骨粗鬆症患者に対するデノスマブ投与では 2013 年 6 月 11 日使用開始から 2015 年 12 月 31 日の間に 20 例が発生し、そのうち 15 例はデノスマブ投与の前に BP 投与歴があったと報告されている。DRONJ 発生頻度はデノスマブの投与症例総数が不明なため算定できなかった。詳細については製薬会社発行の資料を参照されたい。

4. ARONJ の臨床症状とステージング

表 1 に ARONJ の臨床症状とステージングを示した。BP 投与患者において下唇を含むオトガイ部の知覚異常 (Vincent 症状) は歯槽骨が露出する前に見られる ARONJ の予兆症状とされている。

1) ステージ 0 の取り扱い

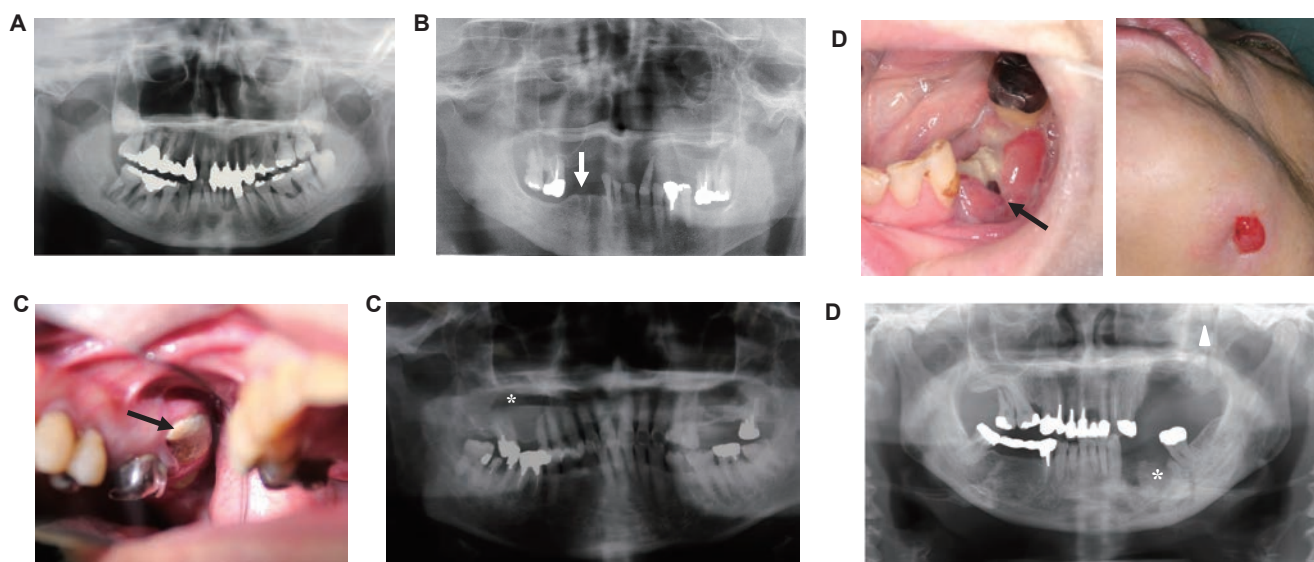
2012 年版ポジションペーパーでは、骨露出はないが、ONJ 様臨床症状を呈するケースを“ステージ 0 ONJ”と診断すると提唱した。ステージ 0 は ARONJ ケースの 25~30% の割合で見られるが¹³⁾、ステージ 0 と診断されたケースの半分は骨露出を呈する ONJ には進展せず治癒することから¹³⁾、ONJ 国際タスクフォースは過剰診断につながるおそれがあるとしてステージ 0 の診断名を採用していない^{2,14)}。一方 AAOMS はステージ 0 を ONJ と診断している⁸⁾。本ポジションペーパーでは臨床診断の際の利便性および治療上の観点から AAOMS の見解に準じて“ステージ 0”を ONJ として診断する。

表 1 ARONJ の臨床症状とステージング

ステージ	臨床症状および画像所見
ステージ 0*	臨床症状: 骨露出 / 骨壊死なし、深い歯周ポケット、歯牙動揺、 口腔粘膜潰瘍、腫脹、膿瘍形成、開口障害、下唇の感覚鈍麻または麻痺 (Vincent 症状)、歯原性では説明できない痛み 画像所見: 歯槽骨硬化、歯槽硬線の肥厚と硬化、抜歯窩の残存
ステージ 1	臨床症状: 無症状で感染を伴わない骨露出や骨壊死またはプローブで骨を 蝕知できる瘻孔を認める。 画像所見: 歯槽骨硬化、歯槽硬線の肥厚と硬化、抜歯窩の残存
ステージ 2	臨床症状: 感染を伴う骨露出、骨壊死やプローブで骨を蝕知できる瘻孔を認める。 骨露出部に疼痛、発赤を伴い、排膿がある場合と、ない場合とがある。 画像所見: 歯槽骨から顎骨に及ぶびまん性骨硬化 / 骨溶解の混合像、 下顎管の肥厚、骨膜反応、上顎洞炎、腐骨形成
ステージ 3	臨床症状: 疼痛、感染または 1 つ以上の下記症状を伴う骨露出、骨壊死、 またはプローブで蝕知できる瘻孔。 歯槽骨を超えた骨露出、骨壊死 (例えば、下顎では下顎下縁や下顎枝にいたる。 上顎では上顎洞、頬骨にいたる)。その結果、病的骨折や口腔外瘻孔、 鼻・上顎洞口腔瘻孔形成や下顎下縁や上顎洞までの進展生骨溶解。 画像所見: 周囲骨 (頬骨、口蓋骨) への骨硬化 / 骨溶解進展、下顎骨の病的骨折、 上顎洞底への骨溶解進展

注: ステージ 0 のうち半分は ONJ に進展しないとの報告があり¹³⁾、過剰診断とならないよう留意する。

図1 ARONJの肉眼写真およびパノラマ画像



- A: ステージ0. 62歳、女性. 骨粗鬆症のためアレンドロネート投与. 抜歯なし、右側オトガイ部の知覚麻痺. 口腔内骨露出なし、排膿なし、疼痛なし.
- B: ステージ1. 73歳、女性. 乳がんのためデノスマブ投与. 休薬せず抜歯、右側下顎小白歯の抜歯後治癒不全. 抜歯窩骨露出あり (矢印)、排膿なし、疼痛なし.
- C: ステージ2. 78歳、男性. 骨粗鬆症のためイバンドロネート投与. 抜歯なし、右側上顎臼歯部の疼痛. 頬側歯槽骨露出 (矢印、ミラー使用)、右側上顎洞炎併発 (星印).
- D: ステージ3. 68歳、女性. 乳がん骨転移のためゾレドロン酸、デノスマブ投与. 抜歯なし、上顎および下顎臼歯部頬側歯槽骨露出 (矢印)、顎下部皮膚に瘻孔形成、パノラマ画像で左側下顎臼歯部に骨硬化と骨溶解の混合像 (星印)、左側上顎洞炎併発 (矢頭). 柴原委員より提供

2) BRONJ と DRONJ との臨床所見の違い

DRONJ の病態、臨床所見に関してははまだあまり報告が集積していない¹⁵⁾。BRONJ と DRONJ の発生頻度については、がん患者においては、いずれも2%以下と報告されており、両者の間で発生頻度に有意差は認められていない^{6,10)}。

骨粗鬆症患者においては、DRONJ に関する報告はきわめて少なく、BRONJ との発生頻度を比較することは困難である。臨床的、画像的、あるいは病理組織学的所見に関して、DRONJ と BRONJ とで違いがあるか否かは不明である。

3) 血中骨代謝マーカーと ARONJ

BP およびデノスマブ投与により血中骨吸収マーカーは低下する。血中骨吸収マーカーは容易に定量できるため、ARONJ の診断、経過観察、あるいは治療効果判定に使用することができれば非常に利便性が高い¹⁶⁾。しかしほとんどの報告において ONJ 発症、進行、あるいは治療効果と骨代謝マーカーの血中レベルの変動との間に有意な相関は見出されていない²⁾。したがって既存の骨代謝マーカーは ARONJ の診断マーカーとしての有用性は低いと考えられる。

4) 日常臨床における推奨画像診断

低用量骨吸収抑制薬使用中で骨壊死の兆候がない患者では他の臨床症状を加味しながら日常診療で用いる口内法エックス線写真、パノラマエックス線写真が診断に有効である (図1)。口内法エックス線写真は高解像度であり感染源の情報を得ることができる。

骨壊死の兆候がなくても、悪性腫瘍患者のように高用量骨吸収抑制薬使用患者では骨壊死発症リスクは高いため、感染源の評価が重要である。全残存歯の口内法エックス線撮影とパノラマエックス線撮影を行う。

骨吸収抑制薬使用で骨壊死が臨床的に疑われる患者の場合、CT や歯科用コーンビーム CT が顎骨の皮質骨や海綿骨の初期変化を捉える助けとなる。腐骨、瘻孔形成、骨膜反応や関連歯の状態も評価できる。ただし歯科用コーンビーム CT はあくまで限局的、補助的である。CT はパノラマ X 線写真、口内法エックス線写真との組み合わせで行う。悪性腫瘍との鑑別が非常に重要な症例の場合は歯科用コーンビーム CT ではなく CT、MRI を用いる。

MRI は骨髄変化を評価できるため、骨壊死の診断に有用であるかもしれない。

保存的、ならびに外科的治療下の骨壊死患者の場合、露出骨周囲の骨変化の性状および範囲を CT や歯科用 CT にて評価する。MRI は骨に加え周囲軟組織の評価に有用である。感染源となる残存歯は口内法エックス線写真で評価する¹⁷⁾。

近年 hybrid SPECT/CT が骨壊死の外科的処置に有用であることが提唱されている^{18, 19)}。18F-FDG を用いた PET 単独あるいは PET/CT も骨壊死の評価に有用かもしれない。

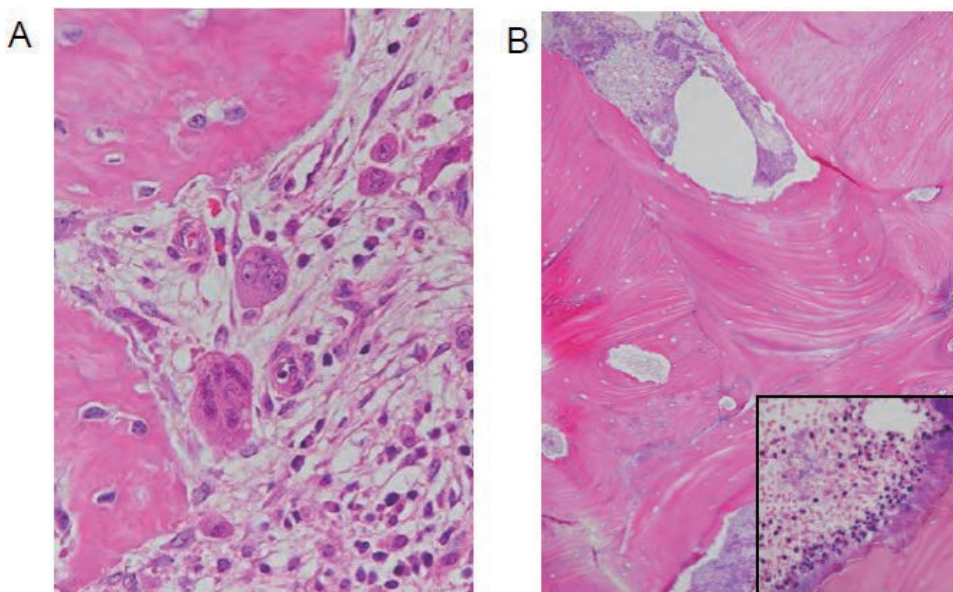
現時点では画像的に BRONJ と DRONJ との間に明らかな違いは指摘されていない。

5) ARONJ の病理組織所見

ARONJ 診断に有用な病理組織学的特徴はいまだ明らかではないが、いくつかの特徴があげられる。BRONJ の主たる病理組織所見は、骨壊死を伴った慢性骨髄炎である。BP の作用により破骨細胞が骨表層から遊離して分布することが報告されているが²⁰⁾、BRONJ の病変内にも遊離した比較的大型の破骨細胞が認められる (図 2A)。骨梁にはモザイク様の骨改造線が認められ (図 2B)、骨梁幅は増加し、オステオン密度 (オステオン数 / 骨面積) は減少している。これらは、BP 投与による破骨細胞性骨吸収の抑制現象を示唆する組織所見と考えられる²¹⁾。一方、高度な炎症細胞浸潤を伴う部位の骨梁には、破骨細胞性骨吸収像が認められる。また、病変内の壊死骨に接して、放線菌塊が高頻度に認められ (図 2B 挿入図)、口腔常在菌の放線菌が BRONJ の発症に関与する可能性が指摘されている²²⁾。

DRONJ の病理組織学的特徴は、デノスマブの作用機序に一致するかのように破骨細胞数の減少と、核数の少ない未熟な破骨細胞の出現であることがわが国から報告されている²³⁾。しかしながら報告数が少なく、現時点では BRONJ と DRONJ の病理組織所見の明確な相違が見い出されたとは言えない。

図 2 BRONJ の病理組織像



BP 投与の乳がん患者に発症した BRONJ. A: 骨表層から遊離して分布する破骨細胞. B: モザイク様の骨改造線を示す壊死骨とその周囲に付着する細菌集塊 (挿入図: 放線菌塊)。豊澤委員より提供。

5. ARONJ のリスク因子

ARONJ 発生に関与するとされているリスク因子を表2にあげた。いずれの因子もエビデンスに基づいて確定されたものではないが、これまでの報告例数や、従来の臨床経験を考慮し、リスク因子とした。

歯科インプラントと BRONJ 発生に関しては、がん患者、骨粗鬆症患者を問わず、BP 治療開始前に埋入し、十分な口腔管理が行われている場合、インプラントは BRONJ 発生のリスク因子とはなりにくい。BP 治療中、あるいは治療後に装着したインプラントはリスク因子となる確率が高いことが報告されている^{24, 25)}。デノスマブ治療患者での歯科インプラントと DRONJ 発生との関連は不明である。骨吸収抑制薬で治療中のがん患者へのインプラント埋入は避けるのが適切と思われる。一方、骨粗鬆症患者の場合は医科・歯科連携により十分協議したうえでインプラント治療を進めるか否かを決定する。

2012年部分改訂ポジションペーパー発行以降に ONJ 発生に関与する新たな骨吸収抑制薬として注射用製剤デノ

表2 ARONJ のリスク因子

1. 局所性

- ・骨への侵襲的歯科治療（抜歯、インプラント埋入、根尖、あるいは歯周外科手術など）
- ・不適合義歯、過大な咬合力
- ・口腔衛生状態の不良、歯周病、歯肉膿瘍、根尖性歯周炎などの炎症性疾患
- ・好発部位：下顎>上顎、下顎隆起、口蓋隆起、顎舌骨筋線の隆起
- ・根管治療、矯正治療はリスク因子とはされていない

2. 骨吸収抑制剤

- ・窒素含有 BP > 窒素非含有 BP
窒素含有 BP: ゼレドロン酸（ゾメタ）、アレンドロネート（テイロック、フォサマック、ボナロン）、リセドロネート（アクトネル、ベネット）、パミドロネート（アレディア）、インカドロネート（ビスフォナール）、ミノドロロン酸（ボノテオ、リカルボン）、イバンドロネート（ボンビバ）
窒素非含有 BP: エチドロネート（ダイドロネル）
- ・デノスマブ（ランマーク、悪性腫瘍）（プラリア、骨粗鬆症）
- ・悪性腫瘍用製剤 > 骨粗鬆症用製剤
悪性腫瘍用製剤：（ゾメタ、アレディア、テイロック、ランマーク）
骨粗鬆症用製剤：（ダイドロネル、フォサマック、ボナロン、アクトネル、ベネット、ボノテオ、リカルボン、ボンビバ、プラリア）
- ・投与量および投与期間
(カッコ内は商品名、後発品については個別に確認のこと)

3. 全身性

- ・がん（乳がん、前立腺がん、肺がん、腎がん、大腸がん、多発性骨髄腫、その他のがん）
- ・糖尿病、関節リウマチ、低 Ca 血症、副甲状腺機能低下症、骨軟化症、ビタミン D 欠乏、腎透析、貧血、骨パジェット病

4. 先天性

- ・MMP-2 遺伝子、チトクローム P450-2C 遺伝子などの SNP

5. ライフスタイル

- ・喫煙、飲酒、肥満

6. 併用薬

- ・抗がん薬、副腎皮質ステロイド、エリスロポエチン
- ・血管新生阻害剤（サリドマイド、スニチニブ、ベバシズマブ、レナリドミドなど）
- ・チロシンキナーゼ阻害剤

注：いずれの因子もエビデンスに基づいて確定されたものではないことに留意。

スマブを加えた。また新しい骨粗鬆症治療用 BP 製剤としてイバンドロネートを追加した。骨粗鬆症患者においてイバンドロネートを静注、あるいは経口で投与した場合の ONJ 発生頻度に差は認められていない²⁶⁾。

がん患者において近年使用頻度が高まっている血管新生阻害薬およびチロシンキナーゼ阻害薬は BP やデノスマブと併用すると ONJ 発生頻度が高まることが報告されており²⁷⁾、リスク因子として追加した。

6. ARONJ の発症メカニズム

ARONJ 発症のメカニズムはいまだ十分に解明されていない。特に、多数の患者が BP またはデノスマブ治療を受けているにもかかわらず、ARONJ 発生頻度がきわめて低く、また抜歯などの侵襲的歯科処置を行わなくても骨吸収抑制薬投与のみで ARONJ が発生することなど、現在挙げられているリスク因子やメカニズムだけでは説明しきれない。近年、マウス、ラット、イヌ、ブタなどに BP、あるいは RANKL 阻害剤を投与し、抜歯することにより ONJ を誘発する動物モデルが樹立されており²⁸⁻³⁰⁾、これらの動物モデルを活用することにより ARONJ の病態、メカニズムの解明、あるいは新しい ARONJ 治療法の開発などがさらに進展することが期待される。文献的には主に以下のようなメカニズムがあげられているが、おそらくこれらの要因が複合的に絡み合い、それらに加えてなんらかの未知のメカニズムが ARONJ 発生のきっかけになっていると想像される。メカニズムの詳細については他の総説を参照されたい²⁸⁾。

- 1) 骨吸収抑制薬による骨リモデリングの抑制と、過度の破骨細胞活性の抑制
- 2) BP 投与による口腔細菌の易感染性増加
- 3) BP 投与による口腔上皮細胞のリモデリングおよび遊走抑制
- 4) 骨吸収抑制薬投与による免疫監視機構の変化
- 5) BP の血管新生抑制作用

Ⅲ. 骨吸収抑制薬の投与と歯科治療

1. 骨吸収抑制薬の投与を受ける予定の患者の歯科治療

基本的に最も大切なことは、主治医である医師と歯科医師との緊密な連携である。骨吸収抑制薬治療を開始する前に主治医は主疾患の病状、治療方針、予後の見込み、ならびに ONJ が発症した場合の対応について歯科医師と十分に協議、検討しておく。患者には骨吸収抑制薬治療のベネフィット（有益な効果）と ONJ 発生のリスクについて説明し、ONJ の病状、経過、予後、および処置などについて正確な情報を提供しておく。また骨吸収抑制薬投与前に主治医が患者に歯科受診により口腔内衛生状態を改善するように依頼し、ONJ 発生の減少に努める。全ての歯科治療は骨吸収抑制薬治療開始の 2 週間前までに終えておくことが望ましい。しかしがん患者で骨吸収抑制薬治療を遅らせることができない場合や、骨折リスクが高い骨粗鬆症患者では骨吸収抑制薬治療と歯科治療とを並行して進めることもやむを得ない。骨吸収抑制薬治療中は歯科医師による定期的な口腔内診査を患者に対して推奨し、歯科医師は口腔内診査の結果を主治医に連絡する。また主治医も問診などにより患者の口腔内の状態に留意する。

2. 骨吸収抑制薬の投与を受けている患者の侵襲的歯科治療

1) 侵襲的歯科治療前の BP 休薬

骨吸収抑制薬の治療を受けている患者に対して歯科治療を行う際に、骨吸収抑制薬投与をそのまま継続するか、あるいは休薬するかについては様々な議論がある。それらを整理すると、

- ① 骨吸収抑制薬の休薬が ONJ 発生を予防するか否かは不明である。
- ② 骨に長期間残留する BP の物理化学的性質⁵⁾ から推測すると、短期間の BP 休薬が BRONJ 発生予防に効果を示すか否かは不明である。
- ③ 日本骨粗鬆症学会が行った調査結果では、骨粗鬆症患者において BP を予防的に休薬しても ONJ 発生の減少は認められていない^{31, 32)}。
- ④ BP の休薬により骨粗鬆症患者での症状悪化、骨密度低下および骨折の発生が増加する³¹⁻³³⁾。
- ⑤ 発生頻度に基づいた場合に BRONJ 発生のリスクよりも骨折予防のベネフィット（有益な効果）がまさっている³⁴⁾。
- ⑥ BRONJ 発生は感染が引き金となっており、歯科治療前に感染予防を十分に行えば BRONJ 発生は減少するとの結果が示されている³⁾。この報告で注目されるのは、口腔の他の部位に以前に BRONJ が発生したことがあり、ONJ 発生のリスクがきわめて高いがん患者においても、感染を予防すれば新たな BRONJ は発生しなかったという結果である。したがって BRONJ 発生予防には感染予防がきわめて効果的、重要であることが示唆される。
- ⑦ 米国歯科医師会は、骨粗鬆症患者における ARONJ の発生頻度は最大に見積もっても 0.1% 程度であり、骨吸収抑制薬治療による骨折予防のベネフィット（有益な効果）は、ARONJ 発生のリスクを上回っており、また骨吸収抑制薬の休薬は ARONJ 発生リスクを減少させる可能性は少なく、むしろ骨折リスクを高め負の効果をもたらすとの見解を示している⁷⁾。

これらの背景を Evidence-based Medicine (EBM) の観点に基づいて論理的に判断すると、侵襲的歯科治療前の BP 休薬を積極的に支持する根拠に欠ける。

しかしながら、一方において米国 Food and Drug Administration (FDA) のアドバイザーボード (<http://www.fda.gov/downloads/AdvisoryCommittees/CommitteesMeetingMaterials/Drugs/DrugSafetyandRiskManagementAdvisoryCommittee/UCM270958.pdf>)、AAOMS^{8, 16)} およびその他のいくつかのグループは^{35, 36)} 骨粗鬆症患者において BP 治療が 4 年以上にわたる場合には BRONJ 発生率が増加するとのデータを示している。これらの報告はいずれも後ろ向き研究の結果であり、症例数も少ないため慎重に解釈されなければならないが、AAOMS は骨吸収抑制薬投与を 4 年以上受けている場合、あるいは ONJ のリスク因子を有する骨粗鬆症患者に侵襲的歯科治療を行う場合には、骨折リスクを含めた全身状態が許容すれば 2 カ月前後の骨吸収抑制薬の休薬について主治医と協議、検討することを提唱している⁸⁾。日本口腔外科学会、あるいは韓国骨代謝学会 / 口腔顎顔面外科学会³⁷⁾ は AAOMS の提唱に賛同しており、さらに国際口腔顎顔面外科学会 (IAOMS) も AAOMS の提唱を支持している。

このように侵襲的歯科治療前の休薬の可否に関しては統一した見解は得られていない。国際的レベルで、医師、歯科医師、口腔外科医を含むチーム体制での休薬可否に関する前向き臨床研究が望まれる。いずれにしても骨粗鬆症患者に対する侵襲的歯科治療においては、徹底した感染源の除去と感染予防、そして綿密な計画に基づき、細心の手技を尽くして治療を進める必要がある。

2) BP 投与中のがん患者、あるいは骨粗鬆症患者の歯科治療

BRONJ に対する臨床経験の蓄積から、BP 治療を受けている骨粗鬆症患者、あるいはがん患者の歯科治療に関しては多くの総説が対応策を提唱している。それらの総説を踏まえた対応策の 1 例を以下にあげる。

歯科治療に入る前に患者には ONJ 発生予防のための日常の口腔清掃の重要性を教育し、毎食後の口腔清掃と、

抗菌性洗口剤による含漱、また歯科医師による徹底した口腔管理により、歯垢、歯石、う蝕歯、残根、歯周病、根尖病巣、不適合な義歯、クラウン、ならびにインレーなど感染の原因となりうるものを可及的に取り除いておく。

歯科治療は基本的にはBPは休薬せずに侵襲的治療をできるかぎり避けるが、ONJ発症の誘因となるような歯の抜去などが避けられない場合は術前から抗菌薬を投与し、侵襲の程度、範囲を可及的に最小に抑え、処置後に残存する骨の鋭端は平滑にし、術創は骨膜を含む口腔粘膜で閉鎖する。

3) デノスマブ投与中のがん患者、または骨粗鬆症患者の歯科治療

デノスマブは骨病変を有するがん患者に対するベネフィット（有益な効果）はゾレドロン酸よりも優れていることが示されている¹⁰⁾。DRONJ発生の頻度はBRONJの発生頻度とほぼ同程度である⁶⁾。わが国でもがん患者でのDRONJ発生が見られる。また、頻度はきわめて低いが、骨粗鬆症に対するデノスマブ治療によりDRONJの発生がわが国でも報告されている³⁹⁾。歯科治療に関してはBPの場合と同様に、治療前の徹底した感染予防処置を行ったうえで休薬は行わずに、できるだけ保存的に、やむを得ない場合は侵襲的歯科治療を進める。デノスマブ投与患者において抜歯創を閉鎖し、二次感染を予防することにより良好な治癒が得られたとの結果が示されている⁴⁰⁾。また骨転移を有する直腸がん患者に発生したDRONJがデノスマブの休薬により治癒した症例がわが国から報告されている⁴¹⁾。骨粗鬆症患者に対するデノスマブの投与は6カ月ごとに1回であり、デノスマブの血中半減期が約1カ月であることなどを加味して、歯科治療の時期や内容を検討することは可能であろう。

興味深い実験結果として、デノスマブと同じようなRANKL阻害作用を持つオステオプロテジェリン(OPG)-Fc投与により作製されたマウスONJモデルではOPG-Fc投与中止によりONJは治癒したが、ゾレドロン酸投与により作製されたマウスONJモデルではゾレドロン酸投与を中止してもONJは治癒しなかったとの結果が示されている³⁰⁾。したがってデノスマブの作用は可逆性であることが示唆される。

4) 侵襲的歯科治療後の骨吸収抑制薬休薬

侵襲的歯科治療終了後、術創が治癒するまでの間は、侵襲の程度、範囲、部位、術創の治癒状態と主疾患のコントロール状態、骨折リスクなどを主治医と歯科医とが総合的に判断し、必要であれば骨吸収抑制薬の休薬、もしくは代替薬への変更を検討する。骨折リスクの判定は「骨粗鬆症の予防と治療ガイドライン2015年版」³⁸⁾に準じて行う。

5) 骨吸収抑制薬再開時期

侵襲的歯科治療後に休薬した場合、骨吸収抑制薬再開は基本的には侵襲的歯科治療部位の十分な骨性治癒が見られる2カ月前後が望ましい。しかしながら主疾患の病状により投与再開を早める必要がある場合には、術創部の上皮化がほぼ終了する2週間を待って術部に感染がないことを確認したうえで投与を再開する。歯科医師は侵襲的歯科治療部位の治癒を確認できた時点で骨吸収抑制薬の投与再開を主治医に速やかに連絡する。

6) ARONJが発生した場合の骨吸収抑制薬休薬

ARONJ発生が確定診断された場合にはARONJ治療が完了するまでの間、BP、あるいはデノスマブの休薬が望ましい。ただし骨折リスクの高い患者では休薬中は代替薬による治療を検討する。

3. 骨形成不全症（Osteogenesis Imperfecta, OI）治療に注射用BP製剤の投与を受けている小児患者の歯科治療

OIの小児患者に対しては注射用パミドロネートが最も多く用いられているが、長期間のパミドロネート、あるいは他のBP投与により抜歯後にBRONJが発生したとの報告はない^{42,43)}。OIに対してデノスマブも有効であることが報告されているが⁴⁴⁾、DRONJ発生の報告はない。

IV. ARONJ の治療と管理

歯科医、口腔外科医にとって BRONJ の治療、管理は当初と比べるとかなりの進歩が見られる。DRONJ については、デノスマブの作用メカニズムから推察すると、骨リモデリングを抑制する期間は短く、投与を控えれば骨リモデリング抑制効果は消失するため BRONJ よりは対応し易いと思われる。しかし実際には BRONJ との明瞭な臨床的所見の違いは見い出されておらず、現時点では BRONJ と同様に対応するのが妥当であろう。

以下にあげる ARONJ 治療に関する記載は、いずれも確固とした医学的エビデンスによって有効性が証明されているものではなく、これまでの報告、エキスパートの意見を集約したものである。

1. 基本治療方針

ARONJ の治療は基本的に以下の 3 項目に集約される。

- 1) 骨壊死領域の進展を抑える。
- 2) 疼痛、排膿、知覚異常などの症状の緩和と感染制御により患者の QOL を維持する。
- 3) 歯科医療従事者による患者教育および経過観察を定期的に行い、口腔管理を徹底する。

2. ステージングに沿った ARONJ の治療

ARONJ の治療法はステージにより異なる (表 3)。しかし、いずれのステージにおいても歯 / 歯周疾患の積極的治療と抗菌性洗口剤使用による口腔衛生状態の改善、そして全身的抗菌薬投与による治療は共通して重要である。またステージに関わらず分離した腐骨は除去し、軟組織の治癒を促進させ、かつ ONJ の進展を防がなければならない。

表 3 に ARONJ のステージに基づいた治療方針をまとめた。4, 5 年前までは ARONJ 治療の基本方針は、保存的療法が第一選択であり、ONJ の拡大、感染の進展を防ぐことができない場合に限って外科的療法を行うとされていたが、近年ステージ 2 以上の ARONJ に対しては外科的療法を進めたほうが保存的療法を行うよりも治癒率が高いとの結果が集積しており⁴⁵⁾、外科的療法を推奨する傾向にある^{3, 4, 8, 12)}。外科的療法を成功させるためには抗菌薬投与のもと、病変部を完全に切除すること、ならびに術創を閉鎖創にすることが重要である。悪性腫瘍の既往のある患者で外科的療法を施行した場合には、切除した ONJ 病巣が悪性腫瘍の転移の可能性もあるために、切除した骨はすべて詳細な病理組織学的検査を行う。病期に関係なく、分離した腐骨片は非病変部の骨を露出させることなく除去すべきであり、また既に生じている ONJ を抜歯が増悪させる可能性は低いと考えられ、露出壊死骨内の症状のある歯は必要に応じて抜去を検討する。ステージ 1 に関しては保存的療法が推奨されている⁴⁶⁾。しかし同じ著者らはステージ 2 およびステージ 3 に対しては外科的療法を推奨している⁴⁷⁾。

表 3 ARONJ の治療

ステージ 0 および 1

抗菌性洗口剤の使用、瘻孔や歯周ポケットに対する洗浄、局所的抗菌薬の塗布・注入

ステージ 2

抗菌性洗口剤と抗菌薬の併用、難治例：複数の抗菌薬併用療法、長期抗菌薬療法、連続静注抗菌薬療法、腐骨除去、壊死骨搔爬、顎骨切除

ステージ 3

腐骨除去、壊死骨搔爬、感染源となる骨露出 / 壊死骨内の歯の抜歯、栄養補助剤や点滴による栄養維持、壊死骨が広範囲におよぶ場合、顎骨の辺縁切除や区域切除

注：病期に関係なく、分離した腐骨片は非病変部の骨を露出させることなく除去する。露出壊死骨内の症状のある歯は、抜歯しても壊死過程が増悪することはないと思われるので抜歯を検討する。

ONJ 治療に当たって抗菌薬の使用を検討する場合に、効果的な抗菌薬、あるいは投薬期間に関する一定の見解はない。日本口腔外科学会の「BRONJ 治療に関する実態調査」でも、使用されている抗菌薬は多種にわたっており、投薬方法も一定していない。わが国からの報告で、ステージ 2、または 3 の BRONJ 患者に対して 2-10 週間の抗菌薬投与により症状が寛解、あるいは治癒に向かったとの結果が示されている⁴⁸⁾。いずれにしても抗菌薬の投与に際しては薬剤耐性獲得の問題を念頭において慎重に進める必要がある。

低用量のリコンビナント副甲状腺ホルモン（テリパラチド）の全身的投与が ONJ の症状を軽減させるとの結果が報告されている⁴⁹⁾。わが国からもテリパラチドの投与により ONJ 病巣部の骨再生や治癒が改善されたなどの報告がみられる^{50, 51)}。しかしいずれの結果も適切にコントロールされた研究ではなく、症例報告であり、ARONJ の治療においてテリパラチドの使用を推奨するエビデンスとしてはいまだ十分ではない。またテリパラチドの禁忌症として転移性骨腫瘍が記載されていることや、総投与量や投与期間にも制限があるなど ARONJ 治療手段としての利便性および有益性は今後の検討課題である。

その他、低出力レーザー療法、高圧酸素療法、血小板由来増殖因子（PDGF）の局所投与などの治療も試みられているがその有用性は今後の検討結果を待たねばならない^{2, 4)}。

3. ARONJ 治療中の骨吸収抑制薬投与

発生した ARONJ の治療を進めている間の骨吸収抑制薬投与を中止するか、継続するかに関して一定の見解は無いが、がん患者では原則として休薬しない。一方骨粗鬆症患者の場合は骨折リスクが高い場合を除き、治療が完了するまでの間の骨吸収抑制薬の投与または継続の可否を検討する必要がある。ARONJ に対して外科的処置を行った場合、術後は手術創が治癒するまで骨吸収抑制薬の投与を控えたほうが投与を継続した場合よりも治癒は良好であったとの結果が示されている⁵²⁾。

4. ARONJ 治療における医科・歯科連携の重要性

日本骨粗鬆症学会の調査によると、歯科医師は ARONJ 発生と関連しない骨粗鬆症治療薬に対しても休薬を求めていることがしばしばあり、歯科医師から休薬依頼のあった薬剤のうち 30% 近くは BP とデノスマブ以外の薬剤であることが報告されている^{31, 32)}。したがって歯科医師は BP とデノスマブ以外の骨粗鬆症治療薬は ARONJ 発生とは関連しないことを再認識しておかなければならない。一方、医師の 62% は歯科医師に口腔診査を依頼した経験がなく、また 72% は歯科医師と連携した経験がないとの結果が報告されている³²⁾。これらの報告から、ARONJ をめぐっての医師と歯科医師との間にコミュニケーションが不足しており、連携体制が構築されていないことがうかがえる。このような状況とわが国において ARONJ の発生が増加していることとは無関係ではないと思われる。ARONJ は医科と歯科にまたがる疾患であり、患者が不利益をこうむらないよう医科と歯科の緊密な連携で予防、治療するチーム医療体制を構築、整備することが強く望まれる。

V. 今後の展望

BRONJ が初めて報告されて 10 年以上が経過しているが、いまだに ARONJ の疫学的、ならびに病態学的解析、理解は不十分であり、多くの不明な点が残されている。将来的に骨粗鬆症、あるいはがんの骨転移に対して BP やデノスマブとは作用メカニズム、ならびに薬物動態の異なる新しい骨吸収抑制薬が登場し、さらにがん患者に対しては新しい血管新生阻害薬や分子標的治療薬の投与が今以上に進められることは確実であり、BRONJ や DRONJ とは異なるタイプの ONJ が発生する可能性は否定できない。

そういった状況に対応するためにもリスク因子の同定および ARONJ 発症メカニズムの解明が強く望まれる。現時点において最大の謎は、骨粗鬆症患者においてなぜ 1~10 万人に 1 人程度にしか ARONJ が発生しないのかとい

う点である。表2にあげたリスク因子が関与するのであれば ARONJ 発生頻度はもっと高くなるはずである。これらのリスク因子に加えて遺伝的要因を含めた未知のメカニズム、あるいはリスク因子が存在すると推察される。また侵襲的歯科処置を行わなくても発生する ARONJ のメカニズムも不明である。

メカニズムの研究、あるいは治療法の開発には動物モデルが欠かせない。この数年の間にヒトの ARONJ を部分的に反映する動物モデルがいくつか作製され、有用な科学的情報が生み出されている²⁸⁻³⁰⁾。しかしながらヒトの ARONJ を正確に反映する動物モデル、あるいは抜歯をしない場合に発生する ONJ 動物モデルはいまだ樹立されておらず、一層の改善の余地がある。またヒトと動物とでは骨の組成や骨リモデリング速度などが異なっており、動物モデルで得られた情報を ARONJ 患者に適用するには多くのハードルを乗り越えなければならないことも忘れてはならない。

細胞レベルでは、抜歯後に露出した骨の閉鎖に直接関与する口腔上皮細胞の分化、増殖、運動性に対する骨吸収抑制薬の影響、あるいは骨リモデリングに直接的、あるいは間接的に関与する骨髄内の免疫細胞や血液幹細胞に対して骨吸収抑制薬がおよぼす影響に関していまだ解明されていない。

臨床的な問題としては、外科的療法を前提としたイメージングによる ARONJ の病変範囲検出の正確性、ARONJ 発生予防のための BP およびデノスマブ休業の意義、効果、ARONJ に対して効果的な抗菌薬とその投与期間、長期間抗菌薬使用による薬剤耐性獲得への対応、ステージの異なる ARONJ に対する保存的療法と外科的療法との使い分け、併用、ARONJ 治療におけるテリパラチドを含む薬物的治療、ならびに高圧酸素療法や低出力レーザー療法の有用性、などが明らかにされなければならない。

また近年 BP 治療に関連して、きわめて稀にはあるが外耳道骨壊死の発生が報告されており⁵³⁾、医薬品医療機器総合機構は重大な副作用として注意を喚起している。今後の展開が注目される。

最後に、大切なことは医科歯科連携の欠如によって患者が適切ながん、骨粗鬆症、あるいは歯科治療を受けられず、不利益をこうむることを防止しなければならない⁵⁴⁾。医師が現在のように患者の歯科・口腔外科診療状況を把握していないことが ARONJ 発生の一因となっていることを認識すべきである。一方、歯科医師も ARONJ 発生リスクと骨折予防のベネフィット、ARONJ の発生頻度、骨吸収抑制薬の作用機序および適応症を正確に理解し、過敏に ONJ 発生を恐れることなく、患者に対して適切な歯科治療を進めることが強く望まれる。また患者を通じて医師の治療方針の変更を要請するなどの行為は慎まなければならない。ARONJ 発生の予防には、医師と歯科医師の緊密な連携こそが最も重要であり、本委員会は医師と歯科医師間の密接な協力関係の構築を強く提唱する。このような緊密な医療環境の整備によって、ARONJ の病態、診断および治療方法などに関する正確な情報の共有が可能となり、患者に最良の医療が提供できることになる。

VI. 結論

ARONJ は骨転移を有するがん患者、あるいは骨粗鬆症患者に対して骨吸収抑制薬による治療を行った場合に稀に見られる合併症であるが、発生すると治療が容易ではない。ARONJ の疫学的、ならびに病態学的解析はいまだ不十分であり、治療に関する報告はいずれも確固とした医学的エビデンスには欠けるが、これまでに集積した多くの症例の分析から ARONJ の定義、診断、ステージング、リスク因子の同定と予防手段の開発、そして治療法に関しては一定の進歩が見られている。中でも無数の細菌が常在する口腔内での感染を徹底的に予防すれば抜歯などの侵襲的歯科処置を行っても ARONJ 発生を抑えることができるとのデータが集積し始めていることは心強い。医師、歯科医師、口腔外科医、メディカル/デンタルスタッフがチームを組んでこれらの情報を集約、共有、活用、そして実践に結びつけることにより ARONJ は治癒も望める状況になりつつあるといえる。

最後に、本ポジションペーパーで述べた ARONJ の病態、リスク因子、管理に関する提唱はこれまでに集積した

報告から得られた情報を顎骨壊死検討委員会が分析、討議、解釈した見解に基づくものであり、いずれの提唱も医学的エビデンスに裏づけされたものではないこと、ならびに個々の ARONJ 症例への対応は医科 / 歯科医療チーム内での十分な協議、検討により最も適切な方法を選び、患者に全ての情報を提供してインフォームドコンセントを得たうえで実施するべきであることを改めて強調しておきたい。

参考文献

- 1) Marx RE. Pamidronate (Aredia) and zoledronate (Zometa) induced avascular necrosis of the jaws: a growing epidemic. *J Oral Maxillofac Surg* 61:1115-1117, 2003
- 2) Khan AA, Morrison A, Hanley DA, Felsenberg D, McCauley LK, O’Ryan F, Reid IR, Ruggiero SL, Taguchi A, Tetradis S, Watts NB, Brandi ML, Peters E, Guise T, Eastell R, Cheung AM, Morin SN, Masri B, Cooper C, Morgan SL, Obermayer-Pietsch B, Langdahl BL, Al Dabagh R, Davison KS, Kendler DL, Sándor GK, Josse RG, Bhandari M, El Rabbany M, Pierroz DD, Sulimani R, Saunders DP, Brown JP, Compston J; International Task Force on Osteonecrosis of the Jaw. Diagnosis and management of osteonecrosis of the jaw: a systematic review and international consensus. *J Bone Miner Res* 30:3-23, 2015
- 3) Otto S, Tröltzsch M, Jambrovic V, Panya S, Probst F, Ristow O, Ehrenfeld M, Pautke C. Tooth extraction in patients receiving oral or intravenous bisphosphonate administration: A trigger for BRONJ development? *J Craniomaxillofac Surg* 43:847-854, 2015
- 4) Campisi G, Fedele S, Fusco V, Pizzo G, Di Fede O, Bedogni A. Epidemiology, clinical manifestations, risk reduction and treatment strategies of jaw osteonecrosis in cancer patients exposed to antiresorptive agents. *Future Oncol* 10:257-275, 2014
- 5) Baron R, Ferrari S, Russell RG. Denosumab and bisphosphonates: different mechanisms of action and effects. *Bone* 48:677-692, 2011
- 6) Saad F, Brown JE, Van Poznak C, Ibrahim T, Stemmer SM, Stopeck AT, Diel IJ, Takahashi S, Shore N, Henry DH, Barrios CH, Facon T, Senecal F, Fizazi K, Zhou L, Daniels A, Carrière P, Dansey R. Incidence, risk factors, and outcomes of osteonecrosis of the jaw: integrated analysis from three blinded active-controlled phase III trials in cancer patients with bone metastases. *Ann Oncol* 23:1341-1347, 2012
- 7) Hellstein JW, Adler RA, Edwards B, Jacobsen PL, Kalmar JR, Koka S, Migliorati CA, Ristic H; American Dental Association Council on Scientific Affairs Expert Panel on Antiresorptive Agents. Managing the care of patients receiving antiresorptive therapy for prevention and treatment of osteoporosis: executive summary of recommendations from the American Dental Association Council on Scientific Affairs. *J Am Dent Assoc* 142:1243-1251, 2011
- 8) Ruggiero SL, Dodson TB, Fantasia J, Goodday R, Aghaloo T, Mehrotra B, O’Ryan F. American Association of Oral and Maxillofacial Surgeons Position Paper on Medication-Related Osteonecrosis of the Jaw-2014 Update. *J Oral Maxillofac Surg* 72:1938-1956, 2014
- 9) Hinson AM, Smith CW, Siegel ER, Stack BC Jr. Is bisphosphonate-related osteonecrosis of the jaw an infection? A histological and microbiological ten-year summary. *Int J Dent* 2014:452737, 2014
- 10) Lipton A, Fizazi K, Stopeck AT, Henry DH, Brown JE, Yardley DA, Richardson GE, Siena S, Maroto P, Clemens M, Bilynskyy B, Charu V, Beuzebec P, Rader M, Viniegra M, Saad F, Ke C, Braun A, Jun S. Superiority of denosumab to zoledronic acid for prevention of skeletal-related events: a combined analysis of 3 pivotal, randomised, phase 3 trials. *Eur J Cancer* 48:3082-3092, 2012.
- 11) Urade M, Tanaka N, Furusawa K, Shimada J, Shibata T, Kirita T, Yamamoto T, Ikebe T, Kitagawa Y, Fukuta J. Nationwide survey for bisphosphonate-related osteonecrosis of the jaws in Japan. *J Oral Maxillofac Surg* 69:e364-e371, 2011
- 12) BRONJ 治療に関する実態調査. 日本口腔外科学会、2015 (<http://www.jsoms.or.jp/medical/work/study/bronj/>)
- 13) Fedele S, Porter SR, D’Aiuto F, Aljohani S, Vecsövi P, Manfredi M, Arduino PG, Broccoletti R, Musciotto A, Di Fede O, Lazarovici TS, Campisi G, Yarom N. Nonexposed variant of bisphosphonate-associated osteonecrosis of the jaw: a case series. *Am J Med* 123:1060-1064, 2010
- 14) Khan A, Morrison A, Cheung A, Hashem W, Compston J. Osteonecrosis of the Jaw (ONJ) diagnosis and management in 2015. *Osteoporos Int* 27:853-859, 2016
- 15) Boquete-Castro A, Gómez-Moreno G, Calvo-Guirado JL, Aguilar-Salvatierra A, Delgado-Ruiz RA. Denosumab and osteonecrosis of the jaw. A systematic analysis of events reported in clinical trials. *Clin Oral Implants Res* 27:367-375, 2016
- 16) Marx RE, Cillo JE Jr, Ulloa JJ. Oral bisphosphonate-induced osteonecrosis: risk factors, prediction of risk using serum CTX testing, prevention, and treatment. *J Oral Maxillofac Surg* 65:2397-2410, 2007
- 17) Taguchi A, Akiyama H, Koseki T, Shimizutani K. Recognition of bisphosphonate-related osteonecrosis of the jaw among oral and maxillofacial radiologists: results from a questionnaire-based survey in Japan. *Oral Radiol* 29: 98-104, 2013
- 18) Miyashita H, Shiba H, Kawana H, Nakahara T. Clinical utility of three-dimensional SPECT/CT imaging as a guide for the resection of medication-related osteonecrosis of the jaw. *Int J Oral Maxillofac Surg* 44:1106-1109, 2015
- 19) Assaf AT, Zrnc TA, Remus CC, Adam G, Zustin J, Heiland M, Friedrich RE, Derlin T. Intraindividual comparison of preoperative (99m) Tc-MDP SPECT/CT and intraoperative and histopathological findings in patients with bisphosphonate- or denosumab-related osteonecrosis of the jaw. *J Craniomaxillofac Surg* 43:1461-1469, 2015
- 20) Weinstein RS, Roberson PK, Manolagas SC. Giant osteoclast formation and long-term oral bisphosphonate therapy. *N Engl J Med* 360:53-62, 2009
- 21) Favia G, Pilolli GP, Maiorano E. Histologic and histomorphometric features of bisphosphonate-related osteonecrosis of the jaws: an analysis of 31 cases with confocal laser scanning microscopy. *Bone* 45:406-413, 2009

- 22) De Ceulaer J, Tacconelli E, Vandecasteele SJ. Actinomyces osteomyelitis in bisphosphonate-related osteonecrosis of the jaw (BRONJ) : the missing link? *Eur J Clin Microbiol Infect Dis* 33:1873-1880, 2014
- 23) Matsushita Y, Hayashida S, Morishita K, Sakamoto H, Naruse T, Sakamoto Y, Yamada SI, Yanamoto S, Fujita S, Ikeda T, Umeda M. Denosumab-associated osteonecrosis of the jaw affects osteoclast formation and differentiation: Pathological features of two cases. *Mol Clin Oncol* 4:191-194, 2016
- 24) Holzinger D, Seemann R, Matoni N, Ewers R, Millesi W, Wutzl A. Effect of dental implants on bisphosphonate-related osteonecrosis of the jaws. *J Oral Maxillofac Surg* 72:1937.e1-e8, 2014
- 25) Matsuo A, Hamada H, Takahashi H, Okamoto A, Kaise H, Chikazu D. Evaluation of dental implants as a risk factor for the development of bisphosphonate-related osteonecrosis of the jaw in breast cancer patients. *Odontology* (印刷中)
- 26) Nakamura T, Ito M, Hashimoto J, Shinomiya K, Asao Y, Katsumata K, Hagino H, Inoue T, Nakano T, Mizunuma H; MOVEST Study Group. Clinical efficacy and safety of monthly oral ibandronate 100 mg versus monthly intravenous ibandronate 1 mg in Japanese patients with primary osteoporosis. *Osteoporos Int* 26:2685-2693, 2015
- 27) Ramírez L, López-Pintor RM, Casañas E, Arriba L, Hernández G. New non-bisphosphonate drugs that produce osteonecrosis of the jaws. *Oral Health Prev Dent* 13:385-393, 2015
- 28) Allen MR. Medication-Related Osteonecrosis of the Jaw: Basic and Translational Science Updates. *Oral Maxillofac Surg Clin North Am* 27:497-508, 2015
- 29) Aghaloo TL, Cheong S, Bezouglaia O, Kostenuik P, Atti E, Dry SM, Pirih FQ, Tetradis S. RANKL inhibitors induce osteonecrosis of the jaw in mice with periapical disease. *J Bone Miner Res* 29:843-854, 2014
- 30) de Molon RS, Shimamoto H, Bezouglaia O, Pirih FQ, Dry SM, Kostenuik P, Boyce RW, Dwyer D, Aghaloo TL, Tetradis S. OPG-Fc but not zoledronic acid discontinuation reverses osteonecrosis of the jaws (ONJ) in mice. *J Bone Miner Res* 30:1627-1640, 2015
- 31) Taguchi A, Shiraki M, Tsukiyama M, Miyazaki T, Soen S, Ohta H, Nakamura T, Orimo H. Impact of osteonecrosis of the jaw on osteoporosis treatment in Japan: Results of a questionnaire-based survey by the adequate treatment of osteoporosis (A-TOP) research group. *Calcif Tissue Int* 97:542-550, 2015
- 32) Taguchi A, Shiraki M, Sugimoto M, Ohta H, Soen S. Lack of cooperation between physicians and dentist during osteoporosis treatment may increase fractures and osteonecrosis of the jaw. *Curr Med Res Opin* 32:1261-1268, 2016
- 33) Curtis JR, Westfall AO, Cheng H, Dezell E, Saag KG. Risk of hip fracture after bisphosphonate discontinuation: implications for a drug holiday. *Osteoporos Int* 19:1613-1620, 2008
- 34) Black DM, Rosen CJ. Postmenopausal osteoporosis. *N Engl J Med* 374:254-262, 2016
- 35) Chiu WY, Chien JY, Yang WS, Juang JM, Lee JJ, Tsai KS. The risk of osteonecrosis of the jaws in Taiwanese osteoporotic patients treated with oral alendronate or raloxifene. *J Clin Endocrinol Metab* 99:2729-2735, 2014
- 36) Barasch A, Cunha-Cruz J, Curro FA, Hujuel P, Sung AH, Vena D, Voinea-Griffin AE; CONDOR Collaborative Group, Beadnell S, Craig RG, DeRouen T, Desaranayake A, Gilbert A, Gilbert GH, Goldberg K, Hauley R, Hashimoto M, Holmes J, Latzke B, Leroux B, Lindblad A, Richman J, Safford M, Ship J, Thompson VP, Williams OD, Yin W. Risk factors for osteonecrosis of the jaws: a case-control study from the CONDOR dental PBRN. *J Dent Res* 90:439-444, 2011
- 37) Kim KM, Rhee Y, Kwon YD, Kwon TG, Lee JK, Kim DY. Medication Related Osteonecrosis of the Jaw: 2015 Position Statement of the Korean Society for Bone and Mineral Research and the Korean Association of Oral and Maxillofacial Surgeons. *J Bone Metab* 22:151-165, 2015
- 38) 骨粗鬆症の予防と治療ガイドライン 2015 年版、骨粗鬆症の予防と治療ガイドライン作成委員会編集、日本骨粗鬆症学会
- 39) Sugimoto T, Matsumoto T, Hosoi T, Miki T, Gorai I, Yoshikawa H, Tanaka Y, Tanaka S, Fukunaga M, Sone T, Nakano T, Ito M, Matsui S, Yoneda T, Takami H, Watanabe K, Osakabe T, Shiraki M, Nakamura T. Three years of Denosumab Treatment in Japanese Postmenopausal Women and Men with Osteoporosis: Results from a 1-year open-label extension of the Denosumab Fracture Intervention Randomized Placebo Controlled Trial (DIRECT). *Osteoporosis Int* 26:765-774, 2015
- 40) Matsumoto A, Sasaki M, Schmelzeisen R, Oyama Y, Mori Y, Voss PJ. Primary wound closure after tooth extraction for prevention of medication-related osteonecrosis of the jaw in patients under denosumab. *Clin Oral Invest* (印刷中)
- 41) Ohga N, Yamazaki Y, Tsuboi K, Kitagawa Y. Healing of osteonecrosis of the jaw (ONJ) after discontinuation of denosumab in a patient with bone metastases of colorectal cancer: a case report and hypothesis. *Quintessence Int* 46 :621-626, 2015
- 42) Chahine C, Cheung MS, Head TW, Schwartz S, Glorieux FH, Rauch F. Tooth extraction socket healing in pediatric patients treated with intravenous pamidronate. *J Pediatr* 153:719-720, 2008
- 43) Maines E, Monti E, Doro F, Morandi G, Cavarzere P, Antoniazzi F. Children and adolescents treated with neridronate for osteogenesis imperfecta show no evidence of any osteonecrosis of the jaw. *J Bone Miner Metab* 30:434-438, 2012
- 44) Hoyer-Kuhn H, Semler O, Schoenau E. Effect of denosumab on the growing skeleton in osteogenesis imperfecta. *J Clin Endocrinol Metab* 99:3954-3955, 2014
- 45) Carlson ER. Management of antiresorptive osteonecrosis of the jaws with primary surgical resection. *J Oral Maxillofac Surg* 72:655-657, 2014
- 46) Bodem JP, Kargus S, Engel M, Hoffmann J, Freudlsperger C. Value of nonsurgical therapeutic management of stage I bisphosphonate-related osteonecrosis of the jaw. *J Craniomaxillofac Surg* 43:1139-1143, 2015

- 47) Bodem JP, Schaal C, Kargus S, Saure D, Mertens C, Engel M, Hoffmann J, Freudlsperger C. Surgical management of bisphosphonate-related osteonecrosis of the jaw stages II and III. *Oral Surg Oral Med Oral Pathol Oral Radiol* 121:367-372, 2016
- 48) Ikeda T, Kuraguchi J, Kogashiwa Y, Yokoi H, Satomi T, Kohno N. Successful treatment of bisphosphonate-related osteonecrosis of the jaw (BRONJ) patients with sitafloxacin: new strategies for the treatment of BRONJ. *Bone* 73:217-222, 2015
- 49) Chan HL, McCauley LK. Parathyroid hormone applications in the craniofacial skeleton. *J Dent Res* 92:18-25, 2013
- 50) Ohbayashi Y, Miyake M, Sawai F, Minami Y, Iwasaki A, Matsui Y. Adjunct teriparatide therapy with monitoring of bone turnover markers and bone scintigraphy for bisphosphonate-related osteonecrosis of the jaw. *Oral Surg Oral Med Oral Pathol Oral Radiol* 115:e31-e37, 2013.
- 51) Kakehashi H, Ando T, Minamizato T, Nakatani Y, Kawasaki T, Ikeda H, Kuroshima S, Kawakami A, Asahina I. Administration of teriparatide improves the symptoms of advanced bisphosphonate-related osteonecrosis of the jaw: preliminary findings. *Int J Oral Maxillofac Surg* 44:1558-1564, 2015
- 52) Hinson AM, Siegel ER, Stack BC Jr. Temporal correlation between bisphosphonate termination and symptom resolution in osteonecrosis of the jaw: a pooled case report analysis. *J Oral Maxillofac Surg* 73:53-62, 2015
- 53) Thorsteinsson AL, Vestergaard P, Eiken P. External auditory canal and middle ear cholesteatoma and osteonecrosis in bisphosphonate-treated osteoporosis patients: a Danish national register-based cohort study and literature review. *Osteoporos Int* 25:1937-1944, 2014
- 54) Akintoye SO, Hersh EV. Impact of communication between physicians and dentists on the incidence of jaw osteonecrosis caused by bone anti-resorptives. *Curr Med Res Opin* 18:1-2, 2016

【連絡先：日本骨代謝学会事務局 e-mail (jsbmr@ac-square.co.jp)】